

НАУКОВИЙ ВІСНИК
ВЕТЕРИНАРНОЇ МЕДИЦИНИ

Збірник наукових праць

Випуск 2 (184) 2023

ХІРУРГІЯ ТА АНЕСТЕЗІОЛОГІЯ


УДК 619:617.271:636.2

Лікування ранової анаеробної інфекції у великої рогатої худоби: клінічний приклад у корови

Яремчук А.В. , Чемеровський В.О. , Рубленко М.В. ,

Чемеровська І.О. , Рубленко І.О. 

Білоцерківський національний аграрний університет

 Яремчук А.В. E-mail: a.yaremchuk@ukr.net



Яремчук А.В., Чемеровський В.О., Рубленко М.В., Чемеровська І.О., Рубленко І.О. Лікування ранової анаеробної інфекції у великої рогатої худоби: клінічний приклад у корови. Науковий вісник ветеринарної медицини, 2023. № 2. С. 202–209.

Yaremchuk A. V., Chemerovsky V. O., Rublenko M. V., Chemerovska I. O., Rublenko I. O. Treatment of wound anaerobic infection in great horned animals: clinical butt in a cow. *Nauk. visn. vet. med.*, 2023. № 2. PP. 202–209.

Рукопис отримано: 08.09.2023 р.

Прийнято: 22.09.2023 р.

Затверджено до друку: 23.11.2023 р.

Doi: 10.33245/2310-4902-2023-184-2-202-209

Постановка проблеми та аналіз останніх досліджень і публікацій. Відкриті механічні пошкодження (рани) є досить поширеною і проблемною хірургічною патологією у молочному скотарстві. За даними [1], найвища частота ранових пошкоджень властива для ділянки кінцівок (40,63 %), а найменшою мірою – ділянки хвоста (6,25 %). Зокрема найпоширенішим типом поранень є колото-рвані рани, відсоток яких сягає 31,25 %, із сучасним їх інфікуванням.

Зовнішні механічні пошкодження є досить поширеною проблемою хірургічного профілю у молочному скотарстві. Найвища частота ранових пошкоджень у ділянках кінцівок, а найменша – у ділянці спини та хвоста. Найчастіше у корів зустрічаються колото-рвані рани, які схильні до інфікування. Інфекційні ускладнення травм і некоректне лікування в сукупності призводять до зниження продуктивності, передчасної вибраковки тварин, а інколи до їх загибелі. Тому нині актуальним є аналіз лікувальних засобів та їх ефективності у великої рогатої худоби за ускладнення випадкової рани анаеробною інфекцією.

Розглянутий нами клінічний випадок стосувався корови 1-ої чи 2-ої лактації, що отримала колото-рвану рану в ділянці підгрудка у напрямі підлопаткової ділянки. Тварина намагалася подолати огоржу і травмувалася кінцем арматури. Протокол лікування передбачав первинну допомогу щодо зупинки кровотечі промивання порожнини рани антисептиком, внесення в неї антибактеріальної присипки і закриття швами, внутрішньом'язове введення цефтіокліну. Після розвитку інфекційно-запального ускладнення в рані та бактеріологічного дослідження лікування включало промивання H_2O_2 , дренивання з маззю «Левосин» та «Нітацид», метронідозол, біцилін-3, а з початком гранулювання рани – гідрофобні мазі.

Отже, обґрунтовано поєднання системної антибактеріальної терапії, раціональної хірургічної тактики і дренивання, місцеве використання активно діючих фармакологічних засобів з антибактеріальними, знеболювальними та гіперосмолярними властивостями, що забезпечує ефективне лікування навіть великих за площею та в анатомічно складних ділянках осередків анаеробної ранової інфекції.

Ключові слова: травматизм корови, рани, гнійне запалення, лікування ран, мазі на гідрофільних основах, загоєння ран.

Травмування тканин рогами та копитами, різними сторонніми предметами спричинює порушення цілісності м'яких тканин, крововиливи у тканини, розриви м'язів та навіть переломи кісток, що в умовах ферм здебільшого призводить до ускладнень травм рановою інфекцією. Лікування ран та їх ускладнень інфекцією в умовах ферм досить складне з причин недостатнього арсеналу лікувальних засобів, складності проведення хірургічних процедур, відсутності

бактеріологічного контролю розвитку і перебігу ранового процесу. На жаль, це здебільшого призводить до емпіричного використання антибактеріальних засобів у лікуванні ран. Загалом інформацію щодо результативності лікування будь-яких ран, зокрема інфікованих, у вітчизняному скотарстві недостатньо, оскільки ветеринарні лікарі невмотивовані щодо її висвітлення у фахових джерелах.

Заразом інші ускладнення травм і невідале лікування в сукупності призводять до зниження продуктивності, передчасної вибраковки тварин, а інколи до їх загибелі. Загалом в Україні недостатньо аналітичної інформації щодо ефективності лікування травм і ран м'яких тканин у великих жуйних, їх мікробного пейзажу та його антибіотикорезистентності.

Проблеми технологічного травматизму входять на перше місце серед інших його категорій, незалежно від технології утримання. За безприв'язного утримання найбільшу небезпеку для тварин становить слизька та нерівна підлога. Падіння тварин супроводжуються складними переломами, вивихами та рваними ранами. Створення безпечного простору для тварин слугує основою профілактики більшості травм. Обладнання загонів, проходи до доїльних залів не повинні мати гострих кутів, виступів, місць звуження, невідремонтованих пошкоджень. Вночі має бути освітлення в приміщеннях. Важливим технологічним моментом є підтримання нормального стану підлог у приміщеннях та вигульних майданчиках. Наявність великої кількості гноївки, надмірна вологість та забрудненість на вигульних майданчиках призводять до швидкої мацерації шкіри у ділянці пальців, яка не лише травмується навіть за незначних механічних впливів та ускладнюється інфекційними процесами, а також стає легко проникною для інфекційних агентів, насамперед представників умовно-патогенної мікрофлори, що знаходяться постійно на шкірі [2].

За пасовищного утримання необхідна ретельна підготовка пасовищ. Основну увагу звертають на наявність сторонніх, гострих предметів та належну організацію доступу тварин до води, щоб попередити бійки та штовханню тварин за недостатнього фронту напування. Водночас порушення годівлі та технології утримання неминує призводять до патології органів травлення, зокрема ретикулоперитонітів та зміщення сичуга, які часто потребують оперативного лікування [3]. Контроль перебігу післяопераційних ран та розробка сучасних підходів щодо їх лікування не втрачає своєї актуальності і навіть посилюється через необхідність їх достатньої ефективності, техноло-

гічності та економічної обґрунтованості [4–6].

Незалежно від способу утримання тварин, ефективним засобом профілактики травм є обезрожування телят. Часто в господарствах за оновлення стада застосовують видалення рогових відростків і у дорослих тварин. За таких технологічних операцій травматизм істотно знижується, однак з'являються супутні ускладнення під час загоєння ран, особливо за ампутації рогових відростків у дорослих тварин, насамперед це кровотечі та гнійні ускладнення загоєння післяопераційних ран.

Складовими процедурами у лікуванні ран безумовно є хірургічна і антисептична обробка, дренажування і хірургічна пластика ранового дефекту. Заразом поряд з традиційними методами лікування ран м'яких тканин та їх поверхневих пошкоджень звичайною практикою є місцеве та системне використання антибактеріальних засобів, особливо в польових умовах, які часто застосовують емпірично та не враховують чинник чутливості до антибіотиків і можливої наявності стійких патогенних штамів. За даними ряду досліджень [3–6], виявлено факти формування стійкої полірезистентності мікроорганізмів до основних антибіотиків у великій рогатій худоби, зокрема *Escherichia coli*; *MRSA* (до метициліну резистентний золотистий стафілокок), *VREF* (до ванкоміцину резистентні ентерококи); *Klebsiella*, які здатні істотно ускладнити перебіг ранового процесу [7–10]. Згідно з дослідженнями [11], формування стійких штамів ранової мікрофлори пов'язано з безсистемним використанням антибіотиків у польових умовах та незавершеними курсами лікування.

Глобальний розвиток тваринництва у світі з інтенсифікацією технологічних та біологічних процесів [12], зокрема в Україні, привів до значних змін у молочному скотарстві: все менше дрібних ферм, більше великих господарств, де переважає голштинська порода [12, 13]. Водночас зменшується доступ тварин до пасовищ та вигулів, що неминує впливає на добробут тварин зумовлює збільшення кількості травм [14]. Ферми модернізують, змінюються технології, однак їх вплив на здоров'я тварин та їх добробут залишається нез'ясованим [12, 15].

В умовах господарств діагностика і лікування ран завжди були досить складним у виконанні, а проблема антибіотикорезистентності та необхідність контролю залишкових кількостей антибіотиків у продукції ще більше їх ускладнила. На сьогодні для зменшення методів лікуванні ран, використання системних антибіотиків продуктивних тварин все більше пропонують сучасні фізичні методи лікування, зокрема фотодинамічна терапія, терапевтичне

лазерне опромінення та озонотерапія [13]. Однак ситуація залишається неконтрольованою, а ринок фізіотерапевтичних засобів в Україні недостатньо розвинутий.

За місцевого лікування ран у жуйних необхідно враховувати фібринозний тип запальної реакції, властивий великій рогатій худобі. Значна кількість фібрину в рані часто перешкоджає вільному доступу активних компонентів лікарських засобів, тому перевагу за місцевого лікування гнійних процесів слід надавати мазевим комбінаціям на гідрофільних основах, за лікування асептичних операційних ран слід застосовувати аерозольні препарати та препарати на основі органічних форм йоду. Проте у разі глибоких ран фібринозна ексудация ускладнює доступ кисню у травмовані тканини, що зумовлює розвиток анаеробної інфекції.

Мета роботи – аналіз лікувальних засобів та їх ефективності на прикладі клінічного випадку у великої рогатої худоби за ускладнення випадкової рани анаеробною інфекцією.

Матеріал і методи досліджень. Дослідження проводили співробітники кафедри хірургії та хвороб дрібних домашніх тварин і кафедри мікробіології факультету ветеринарної медицини Білоцерківського національного аграрного університету відповідно до принципів Європейської конвенції про захист хребетних тварин, які використовуються для експериментальних і наукових цілей (Official Journal of the European Union L276/33, 2010), а також згідно із законом України «Про захист тварин від жорстокого поводження» від 28.03.2006 р., № 27, ст. 230 та Наказом МОН № 416/20729 від 16 березня 2012 р. «Про затвердження Порядку проведення науковими установами дослідів, експериментів на тваринах».

Клінічний випадок стосувався корови 1-ої чи 2-ої лактації, породи, ваги, продуктивності, що отримала колото-рвану рану в ділянці підгрудка у напрямі підлопаткової ділянки. Тварина намагалася подолати огорожу і травмувалася кінцем арматури.

Корову утримували на молочно-товарній фермі Білоцерківського НАУ, яку нещодавно реконструювали за принципами сучасних технологій безприв'язного утримання 100 гол. молочних корів, проте огорожі її вигульних майданчиків залишилися недостатньо удосконаленими. Ферма благополучна щодо інфекційних хвороб, а рівень захворюваності кінцівок з ознаками некробактеріозних уражень чи пальцевого дерматиту за останні 3 роки не перевищував 5–7 %. Щорічно в стаді восени і навесні проводять лікувально-профілактичні заходи щодо кульгавості.

Протокол лікування включав первинну допомогу щодо зупинки кровотечі, промивання рани антисептиком, внесення в неї антибактеріальної присипки і закриття швами, внутрішньом'язове введення цефтіокліну.

Після розвитку інфекційно-запального ускладнення в рані та бактеріологічного дослідження ранового біоптата з ексудатом, лікування включало промивання H_2O_2 , дренивання з маззю «Левосин» та «Нітацид», метронідозол, біцилін-3, а в період гранулювання рани – гідрофобні мазі (іхтіолова, стрептоцидова).

Водночас анестезіологічне забезпечення передбачало нейролептик ксилазин (0,1 мг/кг, внутрішньом'язово) та місцеве знеболення 3 % розчином новокаїну.

Матеріал для бактеріологічного дослідження ізолювали в стерильну пробірку та в термобоксі з холодоагентом впродовж 30 хв з моменту відбору доставили в лабораторію згідно з «Правилами відбору зразків патологічного матеріалу, крові, кормів, води та пересилання їх для дослідження» № 15–14/111 від 15 квітня 1997 р.

Бактеріологічне дослідження відібраного зразка проводили відповідно до стандартних операційних процедур (СОПів) та загальних правил біобезпеки, ідентифікуючи бактерії до виду за морфологічними (величина, форма, наявність диференційованих структурних елементів: спор, капсул), культурними (прояв росту на твердих, рідких та напівтвердих середовищах) і біохімічними (цукролітичні, протеолітичні, гемолітичні тощо) властивостями. Посів проводили на кров'яний м'ясопептонний агар (КМПА), культивували за температури 37 °С впродовж 24 год. По закінченню часу культивування, ріст колоній оцінювали в одиницях (КУО). Із кожної колонії виготовляли окремі препарат, фарбували його методом Грама.

Для визначення чутливості до антибіотиків виділених ізолятів використовували середовище Мюлера–Хінтона, яке розливали товщиною $4,0 \pm 0,5$ мм (приблизно 25 мл для круглої чашки діаметром 90 мм). Поверхня агару перед використанням була сухою, на поверхні не було крапель конденсату. За необхідності чашки підсушували за температури 20–25 °С упродовж 8–10 год, або за 35 °С із знятою кришкою впродовж 15 хв. Зберігали їх у холодильнику за температури 4–8 °С. Чутливість бактерій до антибактеріальних засобів визначали універсальним диско-дифузійним методом.

Результати дослідження. Перестрибуючи пошкоджену огорожу, арматурою яка виступала вгору, корова отримала глибоку колото-рвану рану в ділянці правого підгрудка із заходом в напрямку підлопаткової ділянки. Рана вияви-

лася наскрізною. Довжина її становила до 30 см, а глибина – до 40–50 см з вихідним отвором у ділянці плечового суглоба. Тобто рановий канал знаходився в межах підшкірної клітковини, країв прямого грудинного, драбинчастого, зубчастого м'язів.

Перша допомога безпосередньо після пошкодження тварині надав лікар господарства: зупинка кровотечі, первинна хірургічна і антисептична обробка ділянки пошкодження. Далі рану обробили присипкою для ран (йодоформ 2 %, стрептоцид 5 %, окис цинку 5 %), закрили вузловими швами та призначили курс антибіотикотерапії цефтіокліном (1 мг/кг, внутрішньом'язово).

На третю добу за проведення ревізії рани виявлено ознаки розвитку гнійного запалення в ділянці пошкодження, розходження швів, велику кількість некротизованих тканин та фібрину в порожнині рани і прогресуючий набряк тканин навколо рани, який поширювався від грудної кістки до ділянки мечоподібного хряща. З рани виділялася велика кількість густого смердючого ексудату з домішками некротизованих тканин та фібрину (рис. 1). Загальний стан тварини був пригнічений, а температура тіла – 40 °С, площа рани істотно збільшилася порівняно з першим днем через значний набряк, спостерігалось розходження країв та некротичний розпад відмерлих тканин. Рана почала істотно зягати, механічно зблизити її краї було неможливо через набряк та дефект тканин що сформувався. За повторної ревізії рани хірургічно вида-

лили некротизовані тканини, порожнину рани промили 3 % перексидом водню, фурациліном, застосували дренаж з маззю «Левосин».

Бактеріологічними дослідженнями на цей час встановлено, що з гнійного ексудату колоторваної рани у корови виділялися: *Staphylococcus epidermidis*, *Staphylococcus aureus* та *Clostridium perfringens*.

За виділення *Clostridium perfringens* створювали анаеробні умови для його культивування на поживному середовищі сульфадіазин агар.

За визначення чутливості встановлено, що, *Staphylococcus epidermidis* проявив чутливість до амоксициліну та імпенему; *Staphylococcus aureus* – до гентаміцину; *Clostridium perfringens* – до метронідазолу.

До 7-ї доби від моменту пошкодження відмічали істотне погіршення загального стану тварини. Вона була вкрай пригнічена, відмовлялася від прийому корму та мала підвищену температуру тіла – до 40 °С. З порожнини рани продовжував інтенсивно виділятися гнійний ексудат з домішками фібрину та некротизованих тканин. Істотно зросла зона набряку, він був холодним на дотик, поширювався від підгрудка на ділянку лопатки, грудної та черевної стінок і набув крепітуючого прояву за пальпації. Тварині призначили курс метронідазолу внутрішньом'язово в дозі 5 мг/кг. Місцево продовжували щоденно промивати ранову порожнину антисептиками та застосували дренажі з маззю «Нітацид» короткою новокаїновою блокадою з біциліном-3.



Рис 1. Розходження країв рани та гнійні ускладнення, 3-тя доба лікування.

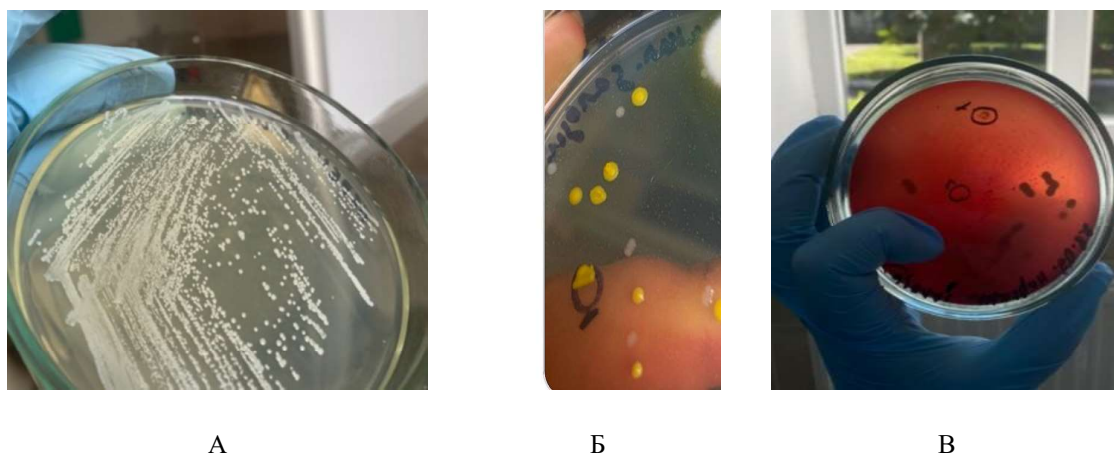
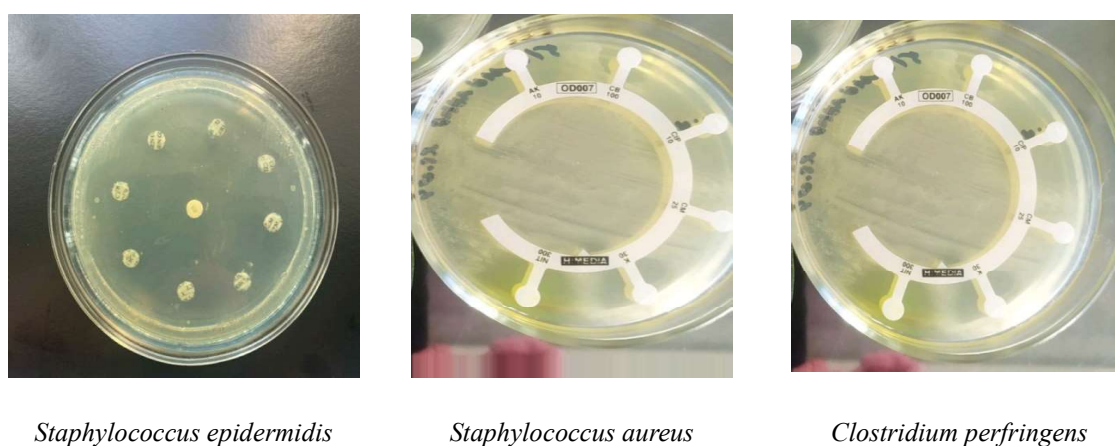


Рис. 2. Ізоляти бактерій *Staphylococcus epidermidis* (А), *Staphylococcus aureus* (Б), *Clostridium perfringens* (В), виділені з ранового гнійного ексудату.



Staphylococcus epidermidis

Staphylococcus aureus

Clostridium perfringens

Рис. 3. Результати визначення чутливості до антибіотиків.

До 10-ї доби лікування стан тварини почав стабілізуватися, вона почала приймати корм, температура повернулася до меж норми. Обширний крепітуючий набряк почав поступово спадати. Рана почала активно очищатися (рис. 4). Терапію метронідазолом та новокаїнові блокади продовжували до 18-ї доби. Місцеве лікування з маззю «Нітацид» продовжили до 20-ї доби, після активної появи молодих грануляцій для місцевого лікування використовували мазі на жирових основах (іхтіолову, стрептоцидову).

Процес розростання молодих грануляцій відбувався повільно, повне виповнення ранового дефекту та поступову епітелізацію реєстрували до 90-ї доби. Періодично для покращення регенерації призначали метилурацилову

мазь та промивання рани з водними розчинами антисептиків.

Обговорення. У дослідженні на прикладі клінічного випадку було показано, що нерідко в польових умовах рановий процес потребує бактеріологічної діагностики, яка дозволяє оптимізувати протоколи лікування, зокрема гнійних ран за їх ускладнення анаеробною інфекцією. Це дозволило досягти успіху в лікуванні надзвичайно складного, емерджентного випадку клостридіальної ранової інфекції з огляду на особливості анатомо-топографічної ділянки травми, її біомеханіку та об'єм. Вибір методів лікування ґрунтувався на попередніх власних [16] та зарубіжних дослідженнях [17], щодо контролю і лікування різних видів ранової інфекції у тварин.

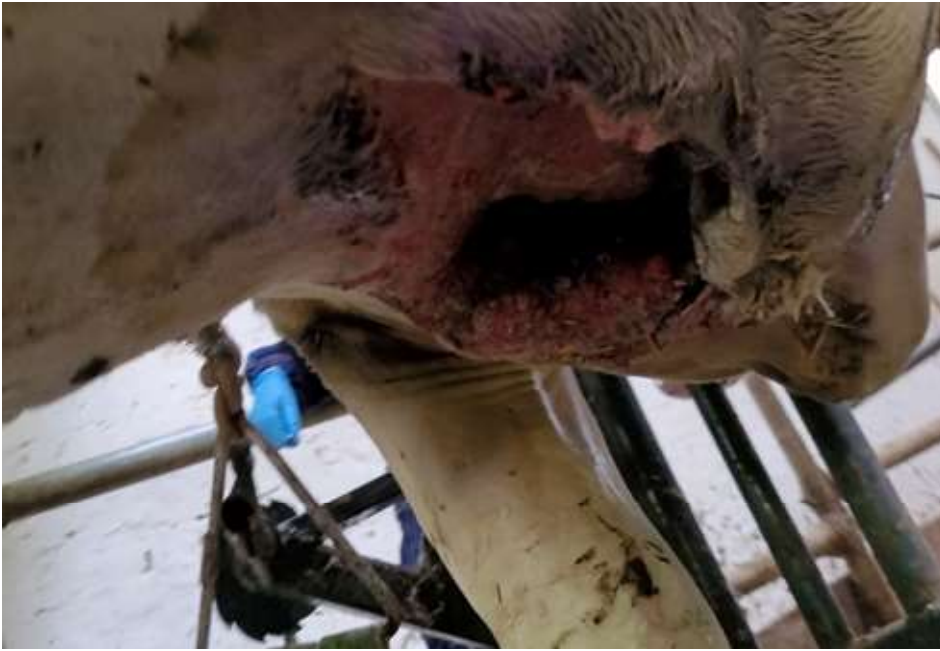

Рис 4. Грануюча рана, 10-та доба лікування.

Водночас у ветеринарній практиці, рани нерідко лікують емпірично із застосуванням антибіотиків [18] і місцевих антисептиків [19] без адекватної хірургічної техніки та активного дренивання, що фактично не відрізняється від природного загоєння ран. При цьому викликає занепокоєння те, що використання антибіотиків у цих тварин може сприяти поширенню стійких до антибіотиків бактерій, що становить критичну проблему для глобальної охорони здоров'я [20, 21].

Заразом обґрунтоване нами раніше [16] застосування мазей на гідрофільних основах підтвердили свою ефективність щодо посилення активності дренажів та penetрації антимікробних засобів глибоко у тканини. Водночас на вибір мазей також впливають і результати бактеріологічних досліджень. Зокрема, використання мазі нітоцид кардинально змінило динаміку клінічної картини загоєння рани, оскільки до її складу входять нітазол і стрептоцид, які справляють антибактеріальну дію на стафілококи, стрептококи, кишкову паличку, псевдомонас, протей, облігатні анаеробні бактерії як опору утворюючі (клостридії), так і аспорогенні (бактероїди, пептококи, пептострептококи), що робить мазь «Нітацид» засобом вибору в разі анаеробної інфекції м'яких тканин. Водночас нітазол має виражені протизапальні властивості, а мацева основа створює гіперосмолярний ефект впродовж 24 годин.

Загалом це зменшує в тканинах контамінацію прозапальних медіаторів, що є також важливим для забезпечення контролю над інфекцією та зменшення площі некрозу тканин. Це опосередковано підвищує ефективність як біологічної, так і фізично-фармакологічної санації ранового осередку, що створює умови для раннього формування грануляцій і наступної їх епітелізації.

Однак в разі анаеробної інфекції безумовно необхідна системна антибактеріальна терапія, але, як засвідчує розглянутий клінічний випадок, вона має ґрунтуватися на результатах бактеріологічного дослідження.

Висновок. Обґрунтовано поєднання системної антибактеріальної терапії, раціональної хірургічної тактики і дренивання, активно діючих місцевих фармакологічних засобів з антибактеріальними, знеболювальними та гіперосмолярними властивостями, що забезпечує ефективне лікування навіть великих за площею та в анатомічно складних ділянках осередків анаеробної ранової інфекції.

СПИСОК ЛІТЕРАТУРИ

1. Devaux D, Steiner A, Pipoz F, et al. Open digit amputation in cattle: Surgery, wound healing and follow-up [Die offene Amputation der Rinderzehe im Fesselbein: Chirurgische Technik, Wundheilung und Langzeitergebnisse]. *Schweiz Arch Tierheilkd.* 2017;159(6):327-334.

2. Busato A, Trachsel P., Blum J.W. Frequency of traumatic cow injuries in relation to housing systems

in Swiss organic dairy herds// J. Vet. Med. Series A. – 2000. – Vol. 47. – p. 221-229 Doi.org// 10.1046/j.1439-0442.2000.00283.x

3. Muino R., Hernandez J., Castillo C. Acute abdominal Disorders in dairy cattle: What can clinicians do under Field Conditions? – Ruminans, 2021.–#1. – P. 46-57/– doi.org/10.3390/ruminans 1010004

4. Mulon PY. Surgical management of the teat and udder. *Vet Clin North Am.* 2016;32(3):813-832.

5. Burgess B.A. Prevention and surveillance of surgical infections//Veterinary Surgery, 2019. – 48. №17 – P. 284-290. doi:10.1111/fsu.13176

6 Dumas S.E., French H.M., Laveryne S.N. et.al. Judicious use of prophylactic antimicrobials to reduce abdominal surgical site infections in periparturient cows: part 1 - a risk factor review// Veterinary Record. – june 25, 2016. – P. 654–660

7. Bozdogan BU, Esel D, Whitener C, Browne FA, Appelbaum PC (2003). Antibacterial susceptibility of a vancomycinresistant *Staphylococcus aureus* strain isolated at the Hershey Medical Center. *J. Antimicrob. Chemo.* 52(5): 864–868.

8. Byarugaba DK (2004). A view on antimicrobial resistance in developing countries and responsible risk factors. *Int. J. Antimicrob. Agents.* 24: 105–110.

9. Soulsby EJ (2005). Resistance to antimicrobials in humans and animals: Overusing antibiotics is not the only cause and reducing use is not the only solution. *BMJ.* 331(7527): 1219–1220.

10. Zhang R, Eggleston K, Rotimi V, Zeckhauser RJ (2006). Antibiotic resistance as a global threat: evidence from China, Kuwait and the United States. *Glob. Health.* 2: 6.

11. Hindler J, Stelling J (2007). Medical microbiology: analysis and presentation of cumulative antibiograms: a new consensus guideline from the clinical and laboratory standards institute. *Clin. Infect. Dis.* 44(6): 867–873.

12. Barkema, H.W.; von Keyserlingk, M.A.G.; Kastelic, J.P.; Lam, T.J.G.M.; Luby, C.; Roy, J.-P.; LeBlanc, S.J.; Keefe, G.P.; Kelton, D.F. Invited review: Changes in the dairy industry affecting dairy cattle health and welfare. *J. Dairy Sci.* 2015, 98, 7426–7445.

13. European Commission, DGHealth and Food Safety. Overview Report: Welfare of Cattle on Dairy Farms. 2017. Available online: http://ec.europa.eu/food/audits-analysis/overview_reports/act_getPDF.cfm?PDF_ID=1139 (accessed on 11 October 2019).

14. Scientific Opinion of the Panel on Animal Health and Welfare on a request from European Commission on welfare of dairy cows. *EFSA J.* 2009, 1143, 1–38.

15. European Court of Auditors. Animal Welfare in the EU: Closing the Gap between Ambitious Goals and Practical Implementation. 2018. Available online: https://www.ecca.europa.eu/Lists/ECADocuments/SR18_31/SR_ANIMAL_WELFARE_EN.pdf (accessed on 12 October 2019).

16. Monahan FD. First Encounter: A general survey of the patient. In: Mosby's Expert Physical Exam Handbook: Rapid inpatient and outpatient assessment. Albany: Mosby Elsevier; 2009. p. 58.

17. Hansis U, Arens S. Störungen der Wundheilung. In: KNAPP U, HANSIS M, editors. *Die Wunde.* Stuttgart: Thieme Verlag; 1999. pp. 200–20.

18. Schaefer AL, Cook NJ, Bench C, Chabot JB, Colyn J, Liu T, et al. The noninvasive and automated detection of bovine respiratory disease onset in receiver calves using infrared thermography. *Res Vet Sci.* 2012;93:928–35.

19. Sibbald RG, Mufti A, Armstrong DG. Infrared skin thermometry: an underutilized cost-effective tool for routine wound care practice and patient high-risk diabetic foot self-monitoring. *Adv Skin Wound Care.* 2015;28(1):37–44.

20. Рубленко М.В., Яремчук А.В. Гемостазіологічна та морфологічна характеристики перебігу ранового процесу у великій рогатій худоби при різних методах лікування // Сільський господар. – Львів, 2005. – №3-4. – С. 30–33.

21. Mufti A, Coutts P, Sibbald RG. Validation of commercially available infrared thermometers for measuring skin surface temperature associated with deep and surrounding wound infection. *Advances in skin Wound care.* 2015;28(1):11–6.

REFERENCES

1. Devaux D, Steiner A, Pipoz F, et al. Open digit amputation in cattle: Surgery, wound healing and follow-up [Die offene Amputation der Rinderzehe im Fesselbein: Chirurgische Technik, Wundheilung und Langzeitergebnisse]. *Schweiz Arch Tierheilkd.* 2017;159(6):327-334.

2. Busato A, Trachsel P., Blum J.W. Frequency of traumatic cow injuries in relation to housing systems in Swiss organic dairy herds// J. Vet. Med. Series A. – 2000. – Vol. 47. – p. 221-229 Doi.org// 10.1046/j.1439-0442.2000.00283.x

3. Muino R., Hernandez J., Castillo C. Acute abdominal Disorders in dairy cattle: What can clinicians do under Field Conditions? – Ruminans, 2021.–#1. – P. 46-57/– doi.org/10.3390/ruminans 1010004

4. Mulon PY. Surgical management of the teat and udder. *Vet Clin North Am.* 2016;32(3):813-832.

5. Burgess B.A. Prevention and surveillance of surgical infections//Veterinary Surgery, 2019. – 48. №17 – P. 284-290. doi:10.1111/fsu.13176

6 Dumas S.E., French H.M., Laveryne S.N. et.al. Judicious use of prophylactic antimicrobials to reduce abdominal surgical site infections in periparturient cows: part 1 - a risk factor review// Veterinary Record. – june 25, 2016. – P. 654–660

7. Bozdogan BU, Esel D, Whitener C, Browne FA, Appelbaum PC (2003). Antibacterial susceptibility of a vancomycinresistant *Staphylococcus aureus* strain isolated at the Hershey Medical Center. *J. Antimicrob. Chemo.* 52(5): 864–868.

8. Byarugaba DK (2004). A view on antimicrobial resistance in developing countries and responsible risk factors. *Int. J. Antimicrob. Agents.* 24: 105–110.

9 Soulsby EJ (2005). Resistance to antimicrobials in humans and animals: Overusing antibiotics is not the only cause and reducing use is not the only solution. *BMJ.* 331(7527): 1219–1220.

10. Zhang R, Eggleston K, Rotimi V, Zeckhauser RJ (2006). Antibiotic resistance as a global threat: evidence from China, Kuwait and the United States. *Glob. Health.* 2: 6.

11. Hindler J, Stelling J (2007). Medical microbiology: analysis and presentation of cumulative antibiograms: a new consensus guideline from the clinical and laboratory standards institute. *Clin. Infect. Dis.* 44(6): 867–873.

12. Barkema, H.W.; von Keyserlingk, M.A.G.; Kastelic, J.P.; Lam, T.J.G.M.; Luby, C.; Roy, J.-P.; LeBlanc, S.J.; Keefe, G.P.; Kelton, D.F. Invited review: Changes in the dairy industry affecting dairy cattle health and welfare. *J. Dairy Sci.* 2015, 98, 7426–7445.

13. European Commission, DGHealth and Food Safety. Overview Report: Welfare of Cattle on Dairy Farms. 2017. Available online: http://ec.europa.eu/food/audits-analysis/overview_reports/act_getPDF.cfm?PDF_ID=1139 (accessed on 11 October 2019).

14. Scientific Opinion of the Panel on Animal Health and Welfare on a request from European Commission on welfare of dairy cows. *EFSA J.* 2009, 1143, 1–38.

15. European Court of Auditors. Animal Welfare in the EU: Closing the Gap between Ambitious Goals and Practical Implementation. 2018. Available online: https://www.eca.europa.eu/Lists/ECADocuments/SR18_31/SR_ANIMAL_WELFARE_EN.pdf (accessed on 12 October 2019).

16. Monahan FD. First Encounter: A general survey of the patient. In: *Mosby's Expert Physical Exam Handbook: Rapid inpatient and outpatient assessment.* Albany: Mosby Elsevier; 2009. p. 58.

17. Hansis U, Arens S. Störungen der Wundheilung. In: KNAPP U, HANSIS M, editors. *Die Wunde.* Stuttgart: Thieme Verlag; 1999. pp. 200–20.

18. Schaefer AL, Cook NJ, Bench C, Chabot JB, Colyn J, Liu T, et al. The noninvasive and automated detection of bovine respiratory disease onset in receiver calves using infrared thermography. *Res Vet Sci.* 2012;93:928–35.

19. Sibbald RG, Mufti A, Armstrong DG. Infrared skin thermometry: an underutilized cost-effective tool for routine wound care practice and patient high-risk diabetic foot self-monitoring. *Adv Skin Wound Care.* 2015;28(1):37–44.

20. Rublenko M.V., Yaremchuk A.V. Hemostaziolohichna ta morfolohichna kharakterystyky perebihu

ranovoho protsesu u velykoi rohatoi khudoby pry ryznykh metodakh likuvannia // *Sil'skyi hospodar.* – Lviv, 2005. – №3-4. – S. 30–33.

21. Mufti A, Coutts P, Sibbald RG. Validation of commercially available infrared thermometers for measuring skin surface temperature associated with deep and surrounding wound infection. *Advances in Skin Wound Care.* 2015;28(1):11–6.

Treatment of wound anaerobic infection in great horned animals: clinical butt in a cow

Yaremchuk A.V., Chemerovsky V.O., Rublenko M.V., Chemerovska I.O., Rublenko I.O.

External mechanical problems contribute to a wider problem in the surgical field in dairy cattle. The frequency of early injuries is highest in the terminal plots, and the lowest in the back and tail plots. Most often, cows have puncture wounds that are susceptible to infection. Infectious complications of injuries and improper care in the aggregate lead to a decrease in productivity, premature culling of animals, and even to their death. Therefore, the analysis of medical methods and their effectiveness in great horned thinness for the aggravation of a fall-like wound with anaerobic infection is also relevant.

We looked at the clinical episode of a cow of the 1st or 2nd lactation, which had a puncture wound in the sub-breast area, right next to the subscapular area. The creature needed to be plated and was injured by the end of the reinforcement. The cleansing protocol will first help to stop bleeding, wash the empty wound with an antiseptic, add antibacterial powder to it and close it with sutures, internally administer ceftioclene. After the development of infectious-flammable structure in the wound and bacteriological investigation, treatment included washing with H₂O₂, drainage with Levosin and Nitacid ointment, metronidazole, bicilin - 3, and granulation with the cob wounds - hydrophobic ointments.

This is the basis for the use of systemic antibacterial therapy, rational surgical tactics and drainage, local treatment of active pharmacological agents with antibacterial, analgesic and hyperosmotic agents. Polar authorities will ensure effective treatment of the great behind the surface and in anatomically folded plots in the middle of anaerobic wound infection.

Key words: cow injuries, wounds, purulent inflammation, wound healing, ointments on hydrophilic bases, wound healing.



Copyright: Яремчук А.В. та ін. © This is an open-access article distributed under the terms of the Creative Commons Attribution License, which permits unrestricted use, distribution, and reproduction in any medium, provided the original author and source are credited.



ORCID iD:

Яремчук А.В.

<https://orcid.org/0000-0001-6715-5099>

Чемеровський В.О.

<https://orcid.org/0000-0001-5475-5642>

Рубленко М.В.

<https://orcid.org/0000-0001-9690-9531>

Чемеровська І.О.

<https://orcid.org/0000-0002-7291-6400>

Рубленко І.О.

<https://orcid.org/0000-0002-1401-0969>